

VENTRICULOMEGALIA BILATERAL GRAVE DIAGNOSTICADA EM FETO DE TERCEIRO TRIMESTRE: RELATO DE CASO E REVISÃO DA LITERATURA

SEVERE BILATERAL VENTRICULOMEGALY DIAGNOSED IN A THIRD TRIMESTER FETUS: CASE REPORT AND LITERATURE REVIEW

Julio César Rodríguez-Verduzco ^{1,a}, Ana Karen Resendiz-Olascoaga ^{2,b},
Sandra Ivonne Pacheco-Ruiz ^{3,c}, Fernando Mancilla-Hernández ^{4,d}, José González-Macedo ^{1,e},
Martha Camila Correa-Castillo ^{1,a}, Jacqueline Alaniz-Arellano ^{1,a},
Diana Fernanda Solarte-Sepúlveda ^{1,a}

Filiação:

¹ Secretaría de Salud de Michoacán, Hospital General Dr. Miguel Silva, Michoacán, México.

² Hospital Ángeles Morelia, Michoacán, México

³ Instituto Nacional de Perinatología, Ciudad de México, México.

⁴ Hospital Español México, Ciudad de México, México

^a Residente de Ginecología y Obstetricia

^b México Materno Fetal

^c Residente de Medicina Materno Fetal

^d Residente de Biología de la Reproducción

^e Ginecoobstetra, Titular del programa de ginecología y obstetricia

Como citar artigo: Ventriculomegalia bilateral grave diagnosticada em feto de terceiro trimestre, evolução perinatal desfavorável: relato de caso e revisão da literatura. Revista Internacional de Salud Materno Fetal. 2023; 8(4): z1-z12. DOI: 10.47784/rismf.2023.8.4.322

Financiamento: Não houve financiamento.

Conflitos de interesse: Não há conflitos de interesse.

Correspondência:

Julio Rodríguez Verduzco
E-mail: julio.95.uag@hotmail.com

Recebido em: 11-06-2023

Revisão: 28-12-2023

Aprovado em: 29-12-2023

Antecipado: 11-01-2024

Publicado em: 11-01-2024



RESUMO

A ventriculomegalia (VM) fetal é definida como um aumento dos diâmetros ventriculares laterais maior que 10 mm à ultrassonografia pré-natal. Tem uma incidência de 0,3 a 1,5 por 1000 nascimentos. O achado ultrassonográfico geralmente ocorre durante o exame no segundo trimestre, associado a malformações do sistema nervoso central (SNC), eventos disruptivos ou síndromes genéticas. Classificação em 1 ou 2 formas: leve (10-15 mm) ou grave (>15 mm), ou leve (10-12 mm), moderada (13-15 mm) ou grave (>15 mm). Paciente de 26 anos, portadora de gestação pré-termo, controle pré-natal precário, foi admitida com trabalho de parto prematuro. Sinais vitais feto estável, único, vivo, ultrassonografia obstétrica com relato de VM bilateral grave. Optou-se por iniciar um protocolo para a resolução da gestação por via abdominal de emergência, obteve-se um recém-nascido do sexo masculino em parada cardiorrespiratória e não foram realizadas manobras de reanimação neonatal. Esse achado é apenas um passo preliminar a ser dado durante a abordagem diagnóstica para reconhecer a causa da dilatação ventricular. Quando nenhuma causa é encontrada, ela é definida como "isolada", representando, por definição, uma discriminação provisória de exclusão.

Palavras-Chave: Perinatologia; Hidrocefalia; Aberrações cromossômicas (Fonte: DeCS, BIREME)

ABSTRACT

Fetal ventriculomegaly (VM) is defined as an increase in the diameters of the lateral ventricles greater than 10 mm on a prenatal ultrasound. It has an incidence of 0.3 to 1.5 per 1000 births. The ultrasonographic finding generally occurs during the examination in the second trimester, associated with malformations of the central nervous system (CNS), disruptive events or genetic syndromes. Classification in 1 or 2 ways: mild (10-15 mm) or severe (>15 mm), or mild (10-12 mm), moderate (13-15 mm) or severe (>15 mm). A 26-year-old patient, with a preterm pregnancy, poor prenatal control, was admitted with preterm labor. Stable vital signs, single fetus, alive, obstetric ultrasound with report of severe bilateral VM. It was decided to begin a protocol for resolving the pregnancy via an emergency abdominal route, a male newborn was obtained in cardiorespiratory arrest, neonatal resuscitation maneuvers were not provided. This finding is only a preliminary step to take during the diagnostic approach to recognize the cause of ventricular dilation. When no cause is found, it is defined as "isolated", representing, by definition, provisional discrimination of exclusion.

Key words: Perinatology; Hydrocephalus; Chromosome Aberrations (Source: MeSH NLM)

INTRODUÇÃO

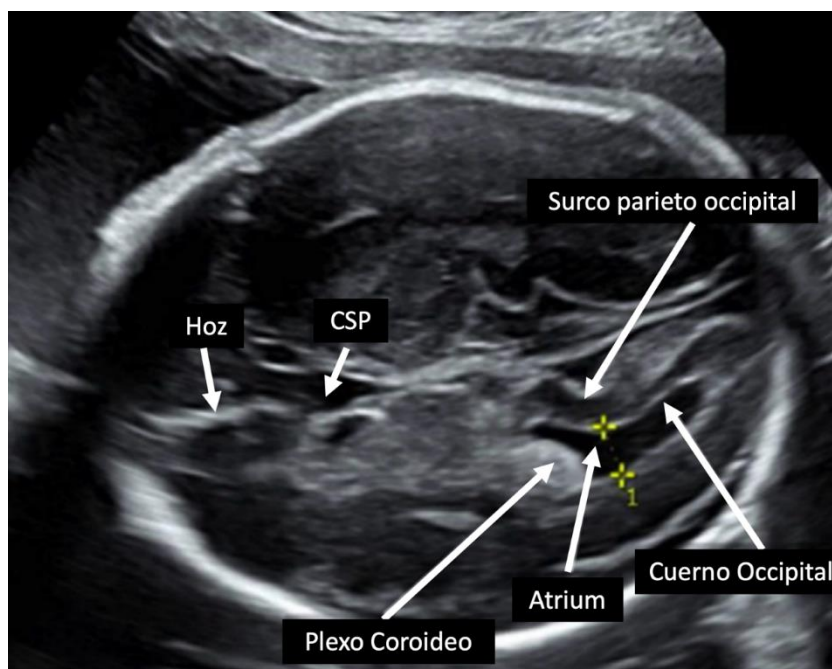
A ventriculomegalia (VM) fetal é definida como um diâmetro atrial maior que 10 mm na ultrassonografia pré-natal (1). Sua incidência varia de 0,3 a 1,5 por 1.000 nascimentos (2). Não é um diagnóstico, mas um achado ultra-sônico, que geralmente ocorre durante o exame das estruturas fetais no segundo trimestre (3).

Caracteriza-se pela dilatação dos ventrículos laterais cerebrais fetais. É tipicamente classificada em 1 ou 2 maneiras: leve (10 - 15 mm) ou grave (>15 mm), ou leve (10 - 12 mm), moderada (13 - 15 mm) ou grave (>15 mm) (4). O átrio do ventrículo lateral é a parte onde convergem o corpo, o corno posterior e o corno temporal (**Figura 1**); Foi estabelecido que o diâmetro atrial permanece estável entre 15 e 40 semanas de gestação, o diâmetro médio normal do ventrículo lateral varia entre 5,4 e 6 mm, portanto uma medida de 10 mm representa entre 2,5 e 4 desvios-padrão acima da média (5). VM unilateral está presente em aproximadamente 50 a 60% dos casos, e ventriculomegalia bilateral ocorre em aproximadamente 40 a 50% (6).

Quando a ventriculomegalia é identificada, uma avaliação completa deve ser realizada, incluindo uma avaliação ultrassonográfica detalhada da anatomia fetal, amniocentese para avaliação de anormalidades cromossômicas, bem como testes genéticos e exame de PCR para infecção fetal (7).

Foi realizada uma busca na base de dados Medline via PubMed utilizando os seguintes termos: "ventriculomegalia", "dilated cerebral ventricles", "fetal magnetic resonance imaging", "hydrocephalus", "chromosomal abnormalities". A busca foi limitada pelos seguintes filtros: "Relatos de Caso", "Revisão", "Revisões Sistemáticas" e "Livros e Documentos", "Espanhol e Inglês", de 1972 a 2021.

Foram encontrados 3.847 estudos, editoriais, revisões, artigos duplicados e selecionados 42 estudos que incluíram gestantes com diagnóstico de ventriculomegalia.



CSP: Cavum del Septum Pelucidum

Gráfico 1. Medida correta do ventrículo lateral cerebral

Paciente de 26 anos, procedente de um município do estado de Michoacán, México. Baixo estrato socioeconômico, dedicado aos afazeres domésticos, reside em casa tipo rural que possui serviços básicos, com esquema vacinal incompleto para idade e sexo, não realiza atividade física, zoonoses positivas, negou infecções recentes ou durante a gestação, apenas trato urinário em tratamento desconhecido.

Como história obstétrica e ginecológica relevante; Geestas cinco, cesarianas duas, partos um, abortos um. Dentro da história de controle pré-natal com início no segundo trimestre (22 semanas), ela fez apenas 2 consultas de controle de pré-natal e 2 ultrassonografias em uma clínica privada, no entanto, ela não recebeu nenhum relato por escrito, ela não recebeu seu próprio esquema vacinal para uma gestante, com vários casos de ameaça de aborto e parto prematuro que exigiram internações temporárias em um centro de saúde de sua comunidade.

Foi admitida em um Hospital Geral de segundo nível de referência de seu centro de saúde com gestação de 32,1 semanas calculada por LMP, quadro clínico compatível com ameaça de parto prematuro; Dor cólica no hipogástrico com irradiação para região lombar e sacral, sensação de constrição uterina e pouco sangramento transvaginal, que durou 26 horas, aumentando de intensidade, com intervalos mínimos de melhora. Na admissão com cinética fetal ativa adequada, referindo-se à mesma sintomatologia já citada.

Ao exame físico, apresentava níveis pressóricos de 108/66 mmHg, frequência cardíaca (FC) 62 bpm, frequência respiratória (FR) 18 rpm, temperatura 36,7C, peso 84,2 kg, altura 1,70 m, índice de massa corpórea (IMC) 29,1. Abdome globoso à custa do útero gestacional, altura do fundo de olho de 29 cm, feto único, vivo, transverso, dorso superior, polo cefálico no hipocôndrio direito materno, frequência cardíaca fetal (FCF) de 131 ppm, atividade uterina foi percebida à taxa de três contrações em dez minutos com duração aproximada de 40 segundos. Foi realizada ultrassonografia obstétrica com transdutor convexo C5-2, sendo encontrados os achados relatados na Figura 2. A avaliação foi limitada pela janela sônica e posição fetal transversal. Ao exame genital com escassos restos

de sangue, sem evidência de sangramento ativo, foi colocado um espécuro vaginal onde se evidenciava colo central, com dilatação aproximada de 4 cm, e encurtado.

Portanto, os diagnósticos de gestação múltipla com gestação de 32,2, feto com ventriculomegalia bilateral grave em posição transversa superior dorsal, trabalho de parto prematuro, cicatriz uterina prévia e paridade satisfeita foram integrados. Optou-se por iniciar um protocolo de resolução de emergência da gravidez abdominal devido à história materna e diagnóstico fetal, os resultados laboratoriais estão apresentados na **Tabela 1**.

Tabela 1. Relatório de Estudos Laboratoriais

	Resultado
Química do Sangue	
Glicose	74 mg/dL
Ureia	18.3
Nitrogênio ureico no sangue (BUN)	10,0 mg/dL
Taxa de filtração glomerular (TFG)	118,41 mL/min
Creatinina sérica	0,73 mg/dL
Ácido úrico	4,5 mg/dL
Biometria sanguínea	
Leucócitos totais	7,9 x 103/uL
Hemoglobina	13,1 g/dL
Hematócrito	29.3%
Hemétipo	
Ou positivo	
Tempos de coagulação	
Tempo de protrombina	12,1 segundos
Tempo de trombolastina parcial	32,9 segundos
Fibrinogênio	365

Posteriormente, sob anestesia subaracnóidea e em decorrência de cesariana com incisão corporal, obteve-se recém-nascido do sexo masculino com peso de 1.740 g, altura de 44 cm, perímetro cefálico (CP) de 39,5 cm, circunferência torácica (PT) de 25 cm, pé 6 cm, CAPURRO 32 semanas de gestação, recém-nascido em parada cardiorrespiratória, cianose generalizada, flacidez muscular, Placenta anatomicamente normal, nenhuma medida de reanimação neonatal foi fornecida, o momento do óbito foi declarado 4 minutos após o nascimento.

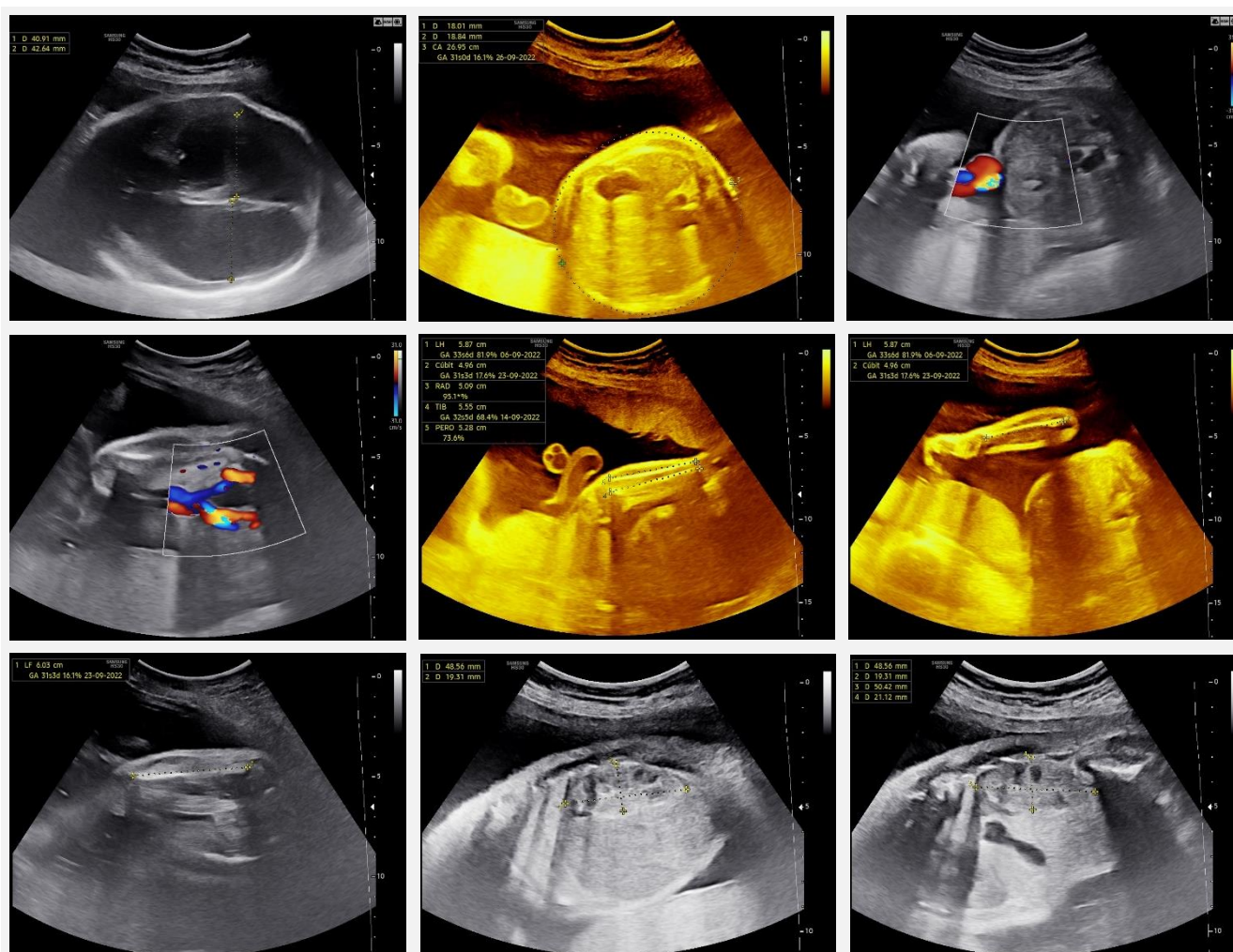


Gráfico 2. A avaliação estrutural ao nível do crânio mostrou a presença de linha média, tálamo separado, sem dilatação do terceiro ventrículo, ventrículos laterais com medida do átrio ventricular esquerdo de 40,9 mm e átrio do ventrículo direito de 42,64 mm, fossa posterior sem alterações com cisterna magna, ao nível da integridade facial da linha média e lábio superior. com a presença de lentes orbitárias, presença de osso nasal. Tórax simétrico com secção em quatro câmaras com enlevocardia cardíaca, levoápice, concordância AV e AV, modo perfurado, integridade do septo interventricular, vias de saída inalteradas, corte triarterial e traqueia triarterial sem alterações. Ao nível do abdome há situs solitus abdominal, com pélvis renais normais, observam-se duas artérias umbilicais. Coluna sem alterações. Membros íntegros, ossos tubulares de acordo com a idade gestacional com contagem completa dos dedos.

DISCUSSÃO

A VM é mais frequentemente detectada por ultrassonografia realizada no segundo ou terceiro trimestre da gravidez. A avaliação ventricular é um componente importante do exame padrão de segundo trimestre e inclui a medida do átrio do ventrículo lateral (VL). O átrio do VE deve ser medido no plano transventricular (axial) no nível demonstrado pelos cornos frontais e pelo cavum do septo pelúcido (PSC), no qual os hemisférios cerebrais são simétricos.

A pinça deve ser colocada na margem interna das paredes medial e lateral dos átrios, ao nível do sulco parieto-occipital e do glomus do plexo coroide, em um eixo perpendicular ao longo eixo do VL (**Figura 1, Tabela 2**) (5). Deve-se notar que, devido a artefatos no campo próximo da imagem, causados pelo sombreamento do osso parietal proximal, no plano transventricular padrão, apenas o hemisfério e o ventrículo lateral distais ao transdutor são geralmente claramente visualizados. Entretanto, esforços devem ser feitos, inclinando a sonda, para visualizar ambos os ventrículos (8).

Tabela 2. Critérios para Medida Adequada dos Ventriculos Laterais

Cabeça no plano axial
A imagem é ampliada adequadamente, de modo que a cabeça fetal preencha a maior parte da imagem
A área focal está no nível apropriado
Os ventrículos cerebrais têm uma aparência simétrica.
Uma imagem da foice é tirada da linha média
O átrio e o corno occipital do ventrículo lateral são imagem nítida
O átrio do ventrículo lateral é medido ao nível do sulco parieto-occipital
Os calibradores são colocados nas paredes medial e lateral do átrio perpendicularmente ao eixo longitudinal do ventrículo

O terceiro ventrículo pode ser medido em uma imagem coronal em seu maior diâmetro transversal. Uma medida > 4 mm é considerada ampliada. O quarto ventrículo pode ser medido em uma imagem sagital na linha média, uma medida > mais de 7 mm é considerada anormal (9).

ETIOLOGIAS ASSOCIADAS À VENTRICULOMEGALIA

Aproximadamente 5% dos casos de VM leve a moderada foram relatados como resultantes de infecções fetais congênitas, e aproximadamente 5% dos fetos com VM leve a moderada aparentemente isolada apresentam cariótipo anormal, mais comumente trissomia do cromossomo 21. Outros 10% a 15% apresentam achados anormais na análise de microarranjos cromossômicos (CMA)(10). Testes diagnósticos (amniocentese) com CMA devem ser oferecidos quando a VM é detectada. É importante realizar uma análise inicial do cariótipo ou hibridização in situ por fluorescência, com reflexo da CMA, se os resultados destes testes forem normais (11).

A causa mais comum de VM grave é a estenose aquedutor, que resulta do estreitamento do aqueduto cerebral de Silvio, localizado entre o terceiro e quarto ventrículos, levando à dilatação progressiva dos ventrículos lateral e terceiro ventrículos(11). A estenose do aqueduto pode ser congênita (ligada ao X pela mutação L1 CAM) ou

adquirida (por exemplo, gliose devido a hemorragia) ou devido a malformações do SNC (romboencefalossinapse) (12).

VENTRICULOMEGALIA E DOENÇAS CROMOSSÔMICAS/GENÉTICAS

O diagnóstico de um feto com VM também deve incluir a avaliação do cariótipo fetal. A incidência de anormalidades cromossômicas é alta (>15%) tanto na VM leve/moderada quanto na grave na presença de uma anormalidade estrutural associada(13). A incidência de cariótipo anormal em fetos com VM leve/moderada isolada é controversa: três metanálises relatam uma incidência de cariótipo anormal de 2,8% (14), 5% (15) e 4,6% (16), respectivamente. A variação nos resultados pode depender da prevalência de trissomias na população estudada, que por sua vez depende de programas de rastreamento previamente implementados. Na última década, especial atenção tem sido dada à associação de malformações fetais e variações no número de cópias (CNVs) definidas como microdeleções ou microduplicações de segmentos do genoma, variando em tamanho de uma quilobase (kb) a várias megabases (Mb), e identificáveis com o uso de microarrays cromossômicos. CNVs anormais podem ser encontradas em 6,6% dos fetos VM isolados e em 24% dos casos não isolados (17).

Por essa razão, a amniocentese com CMA deve fazer parte do estudo diagnóstico de fetos com VM, especialmente em casos não isolados. Nos últimos anos, mais de 100 genes associados à VM fetal foram identificados, na maioria dos casos como parte de síndromes genéticas definidas. Uma delas é a síndrome L1, causada por mutações no gene L1CAM (Cell Adesion Molecule). Acomete aproximadamente um em cada 30.000 homens causando hidrocefalia ligada ao X com estenose aquedutal (18). Outras síndromes genéticas têm sido associadas à VM, incluindo RASopatias (síndrome de Noonan, síndrome de Costello, neurofibromatose tipo 1, síndrome cardiofaciocutânea) e ciliopatias (síndrome de Meckel, síndrome de Joubert, síndrome orofacial digital) (19), essas condições estão frequentemente associadas à VM grave, bem como anormalidades adicionais. As condições genéticas cromossômicas e não cromossômicas mais comuns associadas à ventriculomegalia estão apresentadas na **Tabela 3**.

Tabela 3. Condições genéticas associadas à ventriculomegalia

Doenças genéticas	Achados do Sistema Nervoso Central
<i>Doenças cromossômicas</i>	
Trissomia 21	Ventriculomegalia, holoprosencefalia
Trissomia 18	Ventriculomegalia, cisto de plexo coroide grande, hipoplasia cerebelar, mega cisterna magna, holoprosencefalia, disgenesia do corpo caloso, espinha bífida
Trissomia 13	Ventriculomegalia, hipoplasia cerebelar, mega cisterna magna, holoprosencefalia, agenesia do corpo caloso, microcefalia
<i>Doenças não cromossômicas</i>	
Hidrocefalia ligada ao X	Ventriculomegalia, agênesia/disgenesia do corpo caloso
Ciliopatias (por exemplo, síndrome de Meckel-Gruber*, síndrome de Joubert)	Ventriculomegalia, encefalocele occipital, hipoplasia vermiana e cerebelar, microcefalia, agenesia do corpo caloso, holoprosencefalia, anencefalia
Distroglianopatias (por exemplo, síndrome de Walker-Warburg*)	Ventriculomegalia, malformação do desenvolvimento cortical, anomalias cerebelares, cefalocele occipital, agênesia/disgenesia do corpo caloso, anormalidades do tronco cerebral (forma Z), anomalias oculares
Tubulinopatias (por exemplo, TUBA1A)	Ventriculomegalia, malformação do desenvolvimento cortical, disgenesia dos gânglios da base, agênesia/disgenesia do corpo caloso, disgenesia/hipoplasia cerebelar, anormalidades mesencefálicas

INFECÇÕES RELACIONADAS À VENTRICULOMEGALIA

A VM pode estar associada em aproximadamente 2% dos casos a infecções fetais, particularmente citomegalovírus (CMV), toxoplasmose, parvovirose,

vírus Zika (20). Casos esporádicos de VM associada a outros vírus (enterovírus, parainfluenza) também têm sido relatados, os quais também causam inflamação das granulações aracnoides e produção excessiva de líquido cefalorraquidiano (7).

Muitos casos de VM por doenças infecciosas terão outros achados ultrassonográficos, como calcificações cerebrais, cistos periventriculares ou sinais externos ao SNC (21). Os achados de imagem cerebral incluem calcificação cerebral, VM, microcefalia, anormalidades da substância branca, malformações corticais, hipoplasia cerebelar, cistos subependimários, septos intraventriculares e alterações císticas patognomônicas nos cornos occipitais ou temporais anteriores (22).

No entanto, em alguns casos, a VM é a única característica ultrassonográfica; portanto, o teste para infecções deve ser oferecido em todos os casos de VM isolada, e é fortemente recomendado se o feto tiver outras características suspeitas de causa infecciosa. A sorologia materna é o primeiro teste diagnóstico, porém é menos sensível e específica que a PCR no líquido amniótico, tornando a PCR no líquido amniótico o método preferido de avaliação para infecções fetais (21). Foram relatados casos associados à infecção demonstrando outros marcadores ultrassonográficos, incluindo restrição de crescimento fetal, calcificações peri-iculares, hepáticas e outras calcificações intra-abdominais; intestino fetal ecogênico, hepatoesplenomegalia, ascite, peritonite meconial, polidrâmnio e microcefalia. No entanto, essas características podem não ser aparentes até mais tarde na gestação, e nem todos os fetos infectados apresentarão outros sinais ultrassonográficos (7).

A amniocentese por PCR realizada antes de 21 semanas de gestação tem sensibilidade de 45% a 80% para CMV; portanto, um resultado negativo não exclui a infecção por CMV. A PCR realizada no líquido amniótico após 21 semanas de gestação ou 6 a 7 semanas após a infecção materna primária tem maior sensibilidade e especificidade entre 97 e 100%. O valor preditivo positivo do teste é próximo de 100% (23), embora resultados falso-positivos para CMV tenham sido relatados pela PCR (24). A PCR para toxoplasmose realizada no líquido amniótico tem sensibilidade de 64%, valor preditivo negativo de 87% e valor preditivo positivo de quase 100% (25).

A história da mulher deve ser revisada para sintomas resultantes da infecção por CMV, e a exposição a fontes potenciais de toxoplasmose (por exemplo, gatos ao ar livre, jardinagem, consumo de carne mal cozida) e vírus Zika deve ser avaliada (26). Para as mulheres que recusam a amniocentese, o teste sérico para CMV inclui IgG e IgM, assim como o rastreamento para toxoplasmose. Resultados negativos de IgG e IgM para CMV e toxoplasmose não sugerem exposição prévia, excluindo essas infecções como causa de VM; IgG e IgM positivos sugerem infecção prévia e imunidade, tornando a infecção congênita improvável como causa de VM. Em mulheres com um resultado positivo de IgM para CMV, recomenda-se o teste de avididade de IgG; uma IgG de baixa avididade e uma IgM positiva indicam infecção nos últimos 3 meses (27). Um resultado positivo para toxoplasmose IgG e IgM pode indicar uma infecção recente ou um resultado falso-positivo. Um resultado positivo de anticorpos IgM para toxoplasmose deve ser seguido por um teste de avididade de IgG e repetir o teste de IgM em um laboratório de referência. Assim como no CMV, a IgG de alta avididade sugere que a infecção é anterior à gravidez.

ANORMALIDADES ESTRUTURAIS ASSOCIADAS À VENTRICULOMEGALIA

A VM pode estar associada a várias anormalidades subjacentes do SNC. Algumas de origem estrutural, como holoprosencefalia, hidranencefalia, porencefalia ou esquizencefalia, e lesões císticas, como cistos aracnoides, que resultam em coleções anormais de líquido no cérebro fetal que podem ser erroneamente diagnosticadas como VM, anormalidades estruturais que podem levar à dilatação ou ampliação dos LVs também têm sido descritas. Estes incluem agenesia do corpo caloso, malformação de Dandy-Walker, defeitos do tubo neural, defeitos corticais e anormalidades migratórias ou heterotopia (11). A incidência de anormalidades ultrassonográficas adicionais do SNC identificadas em fetos com VM leve ou moderada varia de 10% a 76%, mas parece ser de <50% na maioria dos estudos (28).

VENTRICULOMEGALIA RELACIONADA À PRESENÇA DE CISTO DO PLEXO COROIDE

Os cistos do plexo coroide (CPCs) se formam durante o desenvolvimento normal, representando pregas neuroepiteliais que posteriormente se

encham de líquido cefalorraquidiano (LCR) e debris celulares. Eles foram identificados em cerca de 1% dos fetos durante ultrassonografia de segundo trimestre de rotina (29). São definidos como espaços císticos uniloculares ou septados na coróide maiores que 3 mm de diâmetro (30). A única importância de se encontrar um CPC no feto, mesmo que isolado, é o aumento do risco de trissomia do cromossomo 18 (31). CPCs grandes isolados podem causar distensão de LVs fetais. Tem sido sugerido que este mecanismo de VM é benigno se outras causas de VM e outras anormalidades associadas foram excluídas e, portanto, o aconselhamento pré-natal deve ser tranquilizador (32).

EVENTOS DISRUPTIVOS: HEMORRAGIA DO SISTEMA NERVOSO CENTRAL FETAL

A mutação do gene COL4A1 tem sido descrita como uma característica presente em fetos com lesões hemorrágicas cerebrais graves. Essas lesões são extensas ou multifocais, podendo ser supratentoriais (intraparenquimatosas ou intraventriculares) e/ou infratentoriais, podendo piorar durante a gestação. Estas lesões podem interferir na fragilidade dos vasos cerebrais associada à mutação COL4A1 (33).

As lesões isquêmicas e hemorrágicas associadas a mutações no gene COL4A1 são geralmente multifocais e frequentemente se estendem a vários territórios cerebrais (34).

Sugere-se a busca sistemática de mutações nos genes COL4A1 e COL4A2 em casos de lesões cerebrais hemorrágicas ou isquêmico-hemorrágicas graves e/ou multifocais, particularmente quando essas anormalidades são de diferentes idades e estão associadas à scizencefalia ou porencefalia. A análise do exoma provavelmente será útil na caracterização de casos portadores deste fenótipo (34).

ESTENOSE AQUEDUTAL CONGÊNITA (AC)

É uma forma de hidrocefalia obstrutiva em que há uma obstrução parcial ou completa do fluxo através do aqueduto cerebral levando ao alargamento do VL e de terceiros no contexto da hipertensão intracraniana. Pode ser decorrente de causas genéticas ou adquiridas (35). Quatro genes causadores de hidrocefalia congênita têm sido descritos como a principal característica desse processo patológico, sendo dois ligados ao X

(L1CAM e AP1S2) e dois autossômicos recessivos (CCDC88C e MPDZ) (11).

DEFEITOS DO TUBO NEURAL: MIELOMENINGOCELE

A mielomeningocele é o defeito aberto mais comum do tubo neural. A persistência de um vazamento de líquido na vida fetal ao nível do defeito cria um gradiente de pressão entre o cérebro e a coluna vertebral que resulta em alterações significativas no desenvolvimento cerebral (hérnia cervical, fossa posterior pequena, anatomia ventricular distorcida, entre outros). Isso pode levar a uma alteração da dinâmica do LCR e ao desenvolvimento da VM com progressão para hidrocefalia comunicativa e/ou não comunicativa (36).

CRANIOSSINOSTOSES E VENTROCULOMEGALIA

A VM relacionada à craniossinostose não-sindrômica é uma desordem que pode representar VM simples ou hidrocefalia shunt-dependente (37). No entanto, o diagnóstico pode ser desafiador nesses pacientes e pode exigir métodos invasivos como a monitorização da pressão intracraniana (PIC) ou punção lombar (PL), pois tanto distúrbios sindrômicos quanto não-sindrômicos podem elevar a ICP e apresentar sintomas excessivos (38). A VM é comum nas craniossinostoses sindrômicas e tem sido relatada em 30% a 70% dos pacientes com síndrome de Crouzon e Pfeiffer (39), e em 40% a 90% dos pacientes com síndrome de Apert (40). Enquanto a hidrocefalia shunt-dependente é comum nas síndromes de Crouzon e Pfeiffer, na síndrome de Apert, a maioria dos casos com ventriculomegalia não necessita de shunt (36).

Uma vez confirmado o diagnóstico de VM, indica-se exame completo da anatomia fetal, incluindo avaliação neurosonográfica detalhada, preferencialmente por via transvaginal, para excluir condições associadas (**Tabela 4**).

Tabela 4. Classificação Etiológica da Ventriculomegalia e Anormalidades Associadas do Sistema Nervoso Central

MALFORMAÇÃO
Holoprosencefalia
Agenesia do corpo caloso
Malformações do desenvolvimento cortical
OBSTRUTIVA
Tumor intracraniano
Estenose do aqueduto

Malformação da parte de trás do cérebro
Defeitos Abertos do Tubo Neural: Malformação de Chiari Tipo 2

CLÁSTICO

Infecção intrauterina
Isquemia
Hemorragia interventricular

ATRÓFICA

Doença metabólica
Doenças neurodegenerativas
Lesões após síndrome transfusional feto-fetal e como consequência de morte fetal única na gestação de gêmeos monocoriônicos

UTILIDADE DE UM ULTRASSOM ADEQUADO PARA A DETECÇÃO DE VENTRICULOMEGALIA

A sensibilidade da ultrassonografia na detecção da VM é controversa. O maior estudo multicêntrico da Europa (EUROFETUS) (41) relatou sensibilidade de 93,5%. Entretanto, esse resultado aparentemente bom refere-se às formas graves de VM e também aos casos diagnosticados no terceiro trimestre. Antes de 24 semanas de gestação, a sensibilidade cai para 35%, o que provavelmente reflete a história natural da doença, em vez de um erro de medição. Não há dados disponíveis sobre casos falso-negativos de VM leve.

Em contraste, VM leve está entre os diagnósticos falso-positivos mais frequentes na detecção ultrassonográfica de malformações fetais, principalmente devido a uma técnica de dosagem incorreta (21).

PAPEL DA RESSONÂNCIA MAGNÉTICA (RM) NUCELAR

Ao contrário da ultrassonografia, ela não é limitada pela capacidade de penetrar no crânio fetal circundante e nos tecidos moles maternos, além de demonstrar resolução de contraste superior (39).

A fim de aumentar a capacidade de reconhecer as causas subjacentes de VM, a RM tem sido sugerida como uma ferramenta diagnóstica adicional em fetos com dilatação ventricular, particularmente fetos leves e moderados. Uma metanálise de Rossi e Prefumo sobre o papel da RM em mulheres com malformações do SNC relatou 10% das informações adicionais fornecidas pela RM em fetos com VM, independentemente da gravidade da dilatação (42). O estudo de coorte MERIDIEN relatou um desfecho diagnóstico global adicional em 8,8% dos casos, com resultados diferentes de

acordo com a gravidade da VM: 4,9% na VM leve, 19,4% na VM moderada e 30,8% na VM grave (43).

Um estudo multicêntrico recente conduzido pelo grupo de trabalho ENOS (European Neurosonography) (44) relatou anormalidades estruturais adicionais detectadas na RM pré-natal e não realizadas na ultrassonografia em apenas 5,4% dos casos de VM leve e moderada (principalmente hemorragia intracraniana, polimicroginia e lissencefalia). As alterações associadas foram detectadas exclusivamente ao nascimento e perdidas no pré-natal em 3,8% dos casos. Na VM grave, o mesmo grupo (45) relatou anormalidades estruturais adicionais detectadas exclusivamente na RM pré-natal em 18,1% dos casos. Quando se considera o tipo de anormalidade, malformações corticais do desenvolvimento foram detectadas na RM em 32,4% dos casos, enquanto lesões adquiridas ou na linha média (hipoxêmicas/hemorragicas) foram detectadas em 26,5% e 14,7% dos casos, respectivamente (7).

RASTREIO

Quando o diagnóstico de VM for estabelecido, avaliações ultrassonográficas repetidas devem ser planejadas, programadas e realizadas para avaliar o curso da VM fetal e avaliar anormalidades associadas. De acordo com a história natural da VM, em 57% dos casos ocorre estabilidade ou cessação da progressão, progressão em 24% e resolução em 29% (46). A resolução ocorre principalmente no grupo de VM leve.

PROGNÓSTICO

Medidas ventriculares mais próximas de 10 mm têm maior probabilidade de representar uma variante normal, fetos com diâmetro atrial ventricular de 10 a 12 mm têm avaliação pós-natal normal em mais de 90% dos casos (47). Aproximadamente 7% a 10% dos fetos com VM leve aparentemente isolada têm sido relatados como tendo outras anormalidades estruturais ao exame após o nascimento (48). Comprometimento neurológico, motor e cognitivo são mais prováveis quando VM grave está presente, nesses casos, uma meta-análise relatou uma taxa de sobrevivência de 88%, sendo que apenas 42% dessas crianças tinham neurodesenvolvimento normal (49). O desfecho do neurodesenvolvimento em pessoas com VM isolada é normal em 74,3% dos casos, incapacidade limitrofe ou moderada está presente em 14,3% dos casos e incapacidade grave em

11,4%. Além disso, 15,1% dos casos considerados pré-natais isolados apresentaram anormalidades associadas após o nascimento (50). Vale ressaltar que o prognóstico depende, além da gravidade da dilatação, da causa básica, ou seja, apesar de terem diâmetros semelhantes, os casos acometidos por T.21 não têm o mesmo desfecho que os de lissencefalia, por exemplo.

PROGNÓSTICO NA VENTRICULOMEGALIA ISOLADA

A incidência de VM isolada tem prevalência de 0,7%, enquanto a VM grave isolada tem prevalência entre 0,03% e 0,15%(28). A taxa global de atraso do desenvolvimento em pacientes com VM leve a moderada tem sido de 7,9%, comparável à observada na população geral (16). Em contraste, apenas 3,5% dos pacientes sobreviveram além de 2 anos quando VM grave foi acometida (51, 52).

CONCLUSÕES

É importante que a VA seja medida corretamente, pois pequenas diferenças na técnica podem resultar em resultados falsos positivos ou falsos negativos. Pode ocorrer uma variabilidade substancial na interpretação interobservador, particularmente nos diâmetros ventriculares limítrofes (isto é, em torno de 10 mm). A VM deve ser classificada como sinal, é considerada a anomalia mais frequente do SNC, é inespecífica e evolutiva, sendo, portanto, o marcador mais sensível de anomalia do desenvolvimento do SNC.

Em relação às diferentes etiologias da VM, a mais comum é que haja uma patologia malformativa do SNC. Apenas 10% dos casos são atribuídos a infecções, sendo que os patógenos mais frequentemente isolados têm sido CMV, Toxoplasma e Zika, se houver suspeita dessa etiologia, deve-se realizar sorologia materna em todos os casos e, se a IgG for positiva, indica-se amniocentese para PCR.

A taxa de anomalias associadas é alta, aproximadamente 40%, das anomalias extracranianas, metade são cardíacas, sendo mais frequentes nos casos mais graves (10% vs 55%). Como exames complementares, tem sido demonstrado que a RM permite uma melhor avaliação do córtex, principalmente na VM grave e/ou progressiva. O desfecho da VM fetal depende de três fatores: grau de VM, progressão da dilatação ventricular e presença de anormalidades

associadas. Este último é o preditor mais importante do resultado e o mais útil para fornecer conselhos precisos.

Podemos concluir que o achado de VM é apenas o primeiro passo para o reconhecimento da causa da dilatação ventricular. Quando nenhuma causa é encontrada, a VM é definida como "isolada", indicando que a etiologia não é conhecida. Isto representa, por definição, uma discriminação provisória de exclusão.

REFERÊNCIAS BIBLIOGRÁFICAS

1. Farrell TA, Hertzberg BS, Kliever MA, Harris L, Paine SS.. Fetal lateral ventricles: reassessment of normal values for atrial diameter at US. *Radiology*. 1994; 193(2): 409–411. <https://doi.org/10.1148/radiology.193.2.7972754>
2. Choi NW, Klavonski F, Ateah E, Nelson NA. Some epidemiological aspects of central nervous system malformations in Manitoba. *Advances in experimental medicine and biology*. 1972; 27(1): 511–525. https://doi.org/10.1007/978-1-4684-3219-0_44
3. D'Addario V. The role of ultrasonography in recognizing the cause of fetal cerebral ventriculomegaly. *Journal of perinatal medicine*. 2004; 32(1): 5–12. <https://doi.org/10.1515/JPM.2004.002>
4. Gaglioti P, Oberto M, Todros T. The significance of fetal ventriculomegaly: etiology, short- and long-term outcomes. *Prenatal diagnosis*. 2009; 29(4), 381–388. <https://doi.org/10.1002/pd.2195>
5. Sonographic examination of the fetal central nervous system: guidelines for performing the 'basic examination' and the 'fetal neurosonogram'. *Ultrasound in obstetrics & gynecology: the official journal of the International Society of Ultrasound in Obstetrics and Gynecology*. 2007; 29(1): 109–116. <https://doi.org/10.1002/uog.3909>
6. Falip C, Blanc N, Maes E, Zaccaria I, Oury JF, Sebag G, et al. Postnatal clinical and imaging follow-up of infants with prenatal isolated mild ventriculomegaly: a series of 101 cases. *Pediatric radiology*. 2007; 37(10): 981–989. <https://doi.org/10.1007/s00247-007-0582-2>
7. Society for Maternal-Fetal Medicine (SMFM). Mild fetal ventriculomegaly: diagnosis, evaluation, and management. *American journal of obstetrics and gynecology*. 2018; 219(1): B2–B9. <https://doi.org/10.1016/j.ajog.2018.04.039>
8. Viñals F, Correa F. Proximal Cerebral Hemisphere: Should We Continue to Assume Symmetry or Is It Time to Look at It Routinely? *Fetal diagnosis and therapy*. 2016; 40(1): 79–80. <https://doi.org/10.1159/000439127>
9. Guimaraes CVA, Dahmouh HM. Fetal Brain Anatomy. *Neuroimaging clinics of North America*. 2022; 32(3): 663–681. <https://doi.org/10.1016/j.nic.2022.04.009>
10. Faas BH, Feenstra I, Eggink AJ, Kooper AJ, Pfundt R, Van Vugt JM, De Leeuw N. Non-targeted whole genome 250K SNP array analysis as replacement for karyotyping in fetuses with structural ultrasound anomalies: evaluation of a one-year experience. *Prenatal diagnosis*. 2012; 32(4): 362–370. <https://doi.org/10.1002/pd.2948>
11. Su J, Lu W, Li M, Zhang Q, Chen F, Yi S, et al. Novel compound heterozygous frameshift variants in WDR81 associated with congenital hydrocephalus 3 with brain anomalies: First Chinese prenatal case confirms WDR81 involvement. *Molecular genetics & genomic medicine*. 2021; 9(4): e1624. <https://doi.org/10.1002/mgg3.1624>
12. Patel SK, Zamorano-Fernandez J, Nagaraj BU, Bierbrauer KS, Mangano FT. Not all ventriculomegaly is created equal: diagnostic overview of fetal, neonatal and pediatric ventriculomegaly. *Child's nervous system : ChNS : official journal of the International Society for Pediatric Neurosurgery*. 2020; 36(8): 1681–1696. <https://doi.org/10.1007/s00381-019-04384-w>
13. Nicolaides KH, Berry S, Snijders RJ, Thorpe-Beeston JG, Gosden C. Fetal lateral cerebral ventriculomegaly: associated malformations and chromosomal defects. *Fetal diagnosis and therapy*. 1990; 5(1): 5–14. <https://doi.org/10.1159/000263529>
14. Melchiorre K, Bhide A, Gika AD, Pilu G, Papageorgiou AT. Counseling in isolated mild fetal ventriculomegaly. *Ultrasound in obstetrics & gynecology : the official journal of the International Society of Ultrasound in Obstetrics and Gynecology*; 2009; 34(2): 212–224. <https://doi.org/10.1002/uog.7307>
15. Devaseelan P, Cardwell C, Bell B, Ong S. Prognosis of isolated mild to moderate fetal cerebral ventriculomegaly: a systematic review. *Journal of perinatal medicine*. 2010; 38(4): 401–409. <https://doi.org/10.1515/jpm.2010.048>
16. Pagani G, Thilaganathan B, Prefumo F. Neurodevelopmental outcome in isolated mild fetal ventriculomegaly: systematic review and meta-analysis. *Ultrasound in obstetrics & gynecology : the official journal of the International Society of Ultrasound in Obstetrics and Gynecology*. 2014; 44(3): 254–260. <https://doi.org/10.1002/uog.13364>
17. Toren A, Alpern S, Berkenstadt M, Bar-Yosef O, Pras E, Katorza, E. Chromosomal Microarray Evaluation of Fetal Ventriculomegaly. *The Israel Medical Association journal : IMAJ*. 2020; 22(10): 639–644.
18. Guo D, Shi Y, Jian W, Fu Y, Yang H, Guo M, et al. A novel nonsense mutation in the L1CAM gene responsible for X-linked congenital hydrocephalus. *The journal of gene medicine*. 2020; 22(7): e3180. <https://doi.org/10.1002/jgm.3180>
19. Varagur K, Sanka SA, Strahle JM. Syndromic Hydrocephalus. *Neurosurgery clinics of North America*. 2022; 33(1): 67–79. <https://doi.org/10.1016/j.nec.2021.09.006>
20. Curcio AM, Shekhawat P, Reynolds AS, Thakur KT. Neurologic infections during pregnancy. *Handbook of clinical neurology*. 2020; 172: 79–104. <https://doi.org/10.1016/B978-0-444-64240-0.00005-2>
21. D'Addario V. Diagnostic approach to fetal ventriculomegaly. *Journal of perinatal medicine*. 2022; 51(1): 111–116. <https://doi.org/10.1515/jpm-2022-0312>
22. Doneda C, Parazzini C, Righini A, Rustico M, Tassis B, Fabbri E, et al. Early cerebral lesions in cytomegalovirus infection: prenatal MR imaging. *Radiology*. 2010; 255(2): 613–621. <https://doi.org/10.1148/radiol.10090749>
23. Donner C, Liesnard C, Brancart F, Rodesch F. Accuracy of amniotic fluid testing before 21 weeks' gestation in prenatal diagnosis of congenital cytomegalovirus infection.

- Prenatal diagnosis. 1994; 14(11): 1055–1059. <https://doi.org/10.1002/pd.1970141108>
24. Romand S, Wallon M, Franck J, Thulliez P, Peyron F, Dumon H. Prenatal diagnosis using polymerase chain reaction on amniotic fluid for congenital toxoplasmosis. *Obstetrics and gynecology*. 2001; 97(2): 296–300. [https://doi.org/10.1016/s0029-7844\(00\)01118-2](https://doi.org/10.1016/s0029-7844(00)01118-2)
25. Romand S, Wallon M, Franck J, Thulliez P, Peyron F, Dumon H. Prenatal diagnosis using polymerase chain reaction on amniotic fluid for congenital toxoplasmosis. *Obstetrics and gynecology*. 2001; 97(2): 296–300. [https://doi.org/10.1016/s0029-7844\(00\)01118-2](https://doi.org/10.1016/s0029-7844(00)01118-2)
26. Brasil P, Pereira JP, Moreira M, Ribeiro-Nogueira RM, Damasceno L, Wakimoto M, et al. Zika Virus Infection in Pregnant Women in Rio de Janeiro. *The New England journal of medicine*. 2016; 375(24): 2321–2334. <https://doi.org/10.1056/NEJMoa1602412>
27. Society for Maternal-Fetal Medicine (SMFM), Hughes BL, Gyamfi-Bannerman C. Diagnosis and antenatal management of congenital cytomegalovirus infection. *American journal of obstetrics and gynecology*. 2016; 214(6): B5–B11. <https://doi.org/10.1016/j.ajog.2016.02.042>
28. Vergani P, Locatelli A, Strobelt N, Cavallone M, Ceruti P, Paterlini G, et al. Clinical outcome of mild fetal ventriculomegaly. *American journal of obstetrics and gynecology*. 1998; 178(2): 218–222. [https://doi.org/10.1016/s0002-9378\(98\)80003-3](https://doi.org/10.1016/s0002-9378(98)80003-3)
29. Van den Hof MC, Wilson RD. Diagnostic Imaging Committee, Society of Obstetricians and Gynaecologists of Canada, & Genetics Committee, Society of Obstetricians and Gynaecologists of Canada RETIRED: Fetal soft markers in obstetric ultrasound. *Journal of obstetrics and gynaecology Canada : JOGC = Journal d'obstetrique et gynecologie du Canada : JOGC*. 2005; 27(6), 592–636. [https://doi.org/10.1016/s1701-2163\(16\)30720-4](https://doi.org/10.1016/s1701-2163(16)30720-4)
30. Chitty LS, Chudleigh P, Wright E, Campbell S, Pembrey M. The significance of choroid plexus cysts in an unselected population: results of a multicenter study. *Ultrasound in obstetrics & gynecology: the official journal of the International Society of Ultrasound in Obstetrics and Gynecology*. 1998; 12(6): 391–397. <https://doi.org/10.1046/j.1469-0705.1998.12060391.x>
31. Ghidini A, Strobelt N, Locatelli A, Mariani E, Piccoli MG, Vergani P. Isolated fetal choroid plexus cysts: role of ultrasonography in establishment of the risk of trisomy 18. *American journal of obstetrics and gynecology*. 2000; 182(4): 972–977. [https://doi.org/10.1016/s0002-9378\(00\)70356-5](https://doi.org/10.1016/s0002-9378(00)70356-5)
32. Fong K, Chong K, Toi A, Uster T, Blaser S, Chitayat D. Fetal ventriculomegaly secondary to isolated large choroid plexus cysts: prenatal findings and postnatal outcome. *Prenatal diagnosis*. 2011; 31(4): 395–400. <https://doi.org/10.1002/pd.2703>
33. Vahedi K, Alamowitch S. Clinical spectrum of type IV collagen (COL4A1) mutations: a novel genetic multisystem disease. *Current opinion in neurology*. 2011; 24(1): 63–68. <https://doi.org/10.1097/WCO.0b013e32834232c6>
34. Maurice P, Guilbaud L, Garel J, Mine M, Dugas A, Friszer S, et al. Prevalence of COL4A1 and COL4A2 mutations in severe fetal multifocal hemorrhagic and/or ischemic cerebral lesions. *Ultrasound in obstetrics & gynecology: the official journal of the International Society of Ultrasound in Obstetrics and Gynecology*. 2021; 57(5): 783–789. <https://doi.org/10.1002/uog.22106>
35. Levitsky DB, Mack LA, Nyberg DA, Shurtleff DB, Shields LA, Nghiem HV, et al. Fetal aqueductal stenosis diagnosed sonographically: how grave is the prognosis?. *AJR. American journal of roentgenology*. 1995; 164(3): 725–730. <https://doi.org/10.2214/ajr.164.3.7863902>
36. Tamburrini P, Frassanito K, Pignotti C, Rendeli D, Murolo A, et al. Myelomeningocele: the management of the associated hydrocephalus. *Childs Nerv Syst*. 2013; 29(1): 1569–1579. DOI 10.1007/s00381-013-2179-4
37. Collmann H, Sörensen N, Krauss J. Hydrocephalus in craniosynostosis: a review. *Child's nervous system : ChNS: official journal of the International Society for Pediatric Neurosurgery*. 2005; 21(10): 902–912. <https://doi.org/10.1007/s00381-004-1116-y>
38. Cinalli G, Sainte-Rose C, Kollar EM, Zerah M, Brunelle F, Chumas P, et al. Hydrocephalus and craniosynostosis. *Journal of neurosurgery*. 1998; 88(2): 209–214. <https://doi.org/10.3171/jns.1998.88.2.0209>
39. Noetzel MJ, Marsh JL, Palkes H, Gado M. Hydrocephalus and mental retardation in craniosynostosis. *The Journal of pediatrics*. 1985; 107(6): 885–892. [https://doi.org/10.1016/s0022-3476\(85\)80181-5](https://doi.org/10.1016/s0022-3476(85)80181-5)
40. Renier D, Arnaud E, Cinalli G, Sebag G, Zerah M, Marchac D. Prognosis for mental function in Apert's syndrome. *Journal of neurosurgery*. 1996; 85(1): 66–72. <https://doi.org/10.3171/jns.1996.85.1.0066>
41. Grandjean H, Larroque D, Levi S. The performance of routine ultrasonographic screening of pregnancies in the Eurofetus Study. *Am J Obstet Gynecol*. 1999 Aug; 181(2): 446–54. doi: 10.1016/s0002-9378(99)70577-6.
42. Rossi AC, Prefumo F. Additional value of fetal magnetic resonance imaging in the prenatal diagnosis of central nervous system anomalies: a systematic review of the literature. *Ultrasound in obstetrics & gynecology: the official journal of the International Society of Ultrasound in Obstetrics and Gynecology*. 2014; 44(4): 388–393. <https://doi.org/10.1002/uog.13429>
43. Griffiths PD, Brackley K, Bradburn M, Connolly DJA., Gawne-Cain, M. L., Griffiths, D. I., et al. (2017). Anatomical subgroup analysis of the MERIDIAN cohort: ventriculomegaly. *Ultrasound in obstetrics & gynecology : the official journal of the International Society of Ultrasound in Obstetrics and Gynecology*, 50(6), 736–744. <https://doi.org/10.1002/uog.17475>
44. ENSO Working Group. Role of prenatal magnetic resonance imaging in fetuses with isolated mild or moderate ventriculomegaly in the era of neurosonography: international multicenter study. *Ultrasound in obstetrics & gynecology: the official journal of the International Society of Ultrasound in Obstetrics and Gynecology*. 2020; 56(3): 340–347. <https://doi.org/10.1002/uog.21974>
45. Di Mascio D, Khalil A, Pilu G, Rizzo G, Caulo M, Liberati M, et al. Role of prenatal magnetic resonance imaging in fetuses with isolated severe ventriculomegaly at neurosonography: A multicenter study. *European journal of obstetrics, gynecology, and reproductive biology*. 2021; 267 (1): 105–110. <https://doi.org/10.1016/j.ejogrb.2021.10.014>

46. Pisapia JM, Sinha S, Zarnow DM, Johnson MP, Heuer GG. Ventriculomegalia fetal: diagnóstico, tratamiento y direcciones futuras. *Childs Nerv Syst.* 2017; 33 (1): 1113–23. <https://doi-org.pbidi.unam.mx:2443/10.1007/s00381-017-3441-y>.
47. Salomon L, Bernard JP, Ville Y. Reference ranges for fetal ventricular width: a non-normal approach. *Ultrasound in obstetrics & gynecology: the official journal of the International Society of Ultrasound in Obstetrics and Gynecology.* 2007; 30(1): 61–66. <https://doi.org/10.1002/uog.4026>
48. Gaglioti P, Danelon D, Bontempo S, Mombrò M, Cardaropoli S, Todros T. Fetal cerebral ventriculomegaly: outcome in 176 cases. *Ultrasound in obstetrics & gynecology: the official journal of the International Society of Ultrasound in Obstetrics and Gynecology.* 2005; 25(4), 372–377. <https://doi.org/10.1002/uog.1857>
49. Carta S, Kaelin-Agten A, Belcaro C, Bhide A. Outcome of fetuses with prenatal diagnosis of isolated severe bilateral ventriculomegaly: systematic review and meta-analysis. *Ultrasound in obstetrics & gynecology: the official journal of the International Society of Ultrasound in Obstetrics and Gynecology.* 2018; 52(2): 165–173. <https://doi.org/10.1002/uog.19038>
50. Sotiriadis A, Makrydimas G. Neurodevelopment after prenatal diagnosis of isolated agenesis of the corpus callosum: an integrative review. *American journal of obstetrics and gynecology.* 2012; 206(4): 337.e1–337.e3375. <https://doi.org/10.1016/j.ajog.2011.12.024>
51. Kumar M, Garg N, Hasija A, Pritam A, Shukla P, Vanamail P, et al. Two-year postnatal outcome of 263 cases of fetal ventriculomegaly. *The journal of maternal-fetal & neonatal medicine: the official journal of the European Association of Perinatal Medicine, the Federation of Asia and Oceania Perinatal Societies, the International Society of Perinatal Obstetricians.* 2020; 33(9): 1492–1498. <https://doi.org/10.1080/14767058.2018.1520830>
52. Giorgione V, Haratz KK, Constantini S, Birnbaum R, Malinger G. Fetal cerebral ventriculomegaly: What do we tell the prospective parents? *Prenatal diagnosis.* 2022; 42(13): 1674–1681. <https://doi.org/10.1002/pd.6266>

Contribuições:

Julio Rodríguez Verduzco: Pesquisa bibliográfica, aprovação e redação do relato de caso. **Ana Resendiz Olascoaga:** Pesquisa bibliográfica, interpretação ultrassonográfica, aprovação e redação do relato de caso. **Sandra Pacheco Ruiz:** Pesquisa bibliográfica e interpretação ultrassonográfica e aprovação de relato de caso. **Fernando Mancilla Hernández:** Pesquisa bibliográfica e revisão bibliográfica e aprovação de relato de caso. **José Gonzales Macedo:** Pesquisa bibliográfica, aprovação e redação do relato de caso e revisão bibliográfica. **Martha Correa Castillo, Jacqueline Alaniz Arellano, Diana Solarte Sepúlveda:** Pesquisa bibliográfica e aprovação de relatos de caso.