

# DIAGNÓSTICO PRENATAL DE DISPLASIA CRANEOFRONTONASAL LIGADA AL CROMOSOMA X: REPORTE DE UN CASO

## PRENATAL DIAGNOSIS OF CRANIOFRONTONASAL DYSPLASIA LINKED TO THE X CHROMOSOME: CASE REPORT

Daniel Quintana-Hernández <sup>1,a,b</sup>, Yanisbell Fajardo-Peña <sup>1,c,d</sup>

### Filiación:

<sup>1</sup> Hospital Materno Infantil Manuel Piti Fajardo, Mayabeque, Cuba

<sup>2</sup> Hospital Ginecoobstétrico Ramón González Coro, Mayabeque, Cuba

<sup>a</sup> Doctor en Ciencias médicas

<sup>b</sup> Especialista en Genética clínica

<sup>c</sup> Especialista en Medicina general integral

<sup>d</sup> Máster en Genética médica

**Cómo citar el artículo:** Quintana-Hernández D, Fajardo-Peña Y. Diagnóstico prenatal de displasia craneofrontonasal ligada al cromosoma x: Reporte de un caso. Revista Internacional de Salud Materno Fetal. 2024; 9(1): z1-z4. DOI: 10.47784/rismf.2024.9.1.329

**Financiamiento:** Autofinanciado

**Conflictos de interés:** Los autores declaran no tener conflicto de interés

### Correspondencia:

Daniel Quintana Hernández

Correo electrónico:

daniel.quintana@infomed.sld.cu

Recibido: 18-02-2024

Revisión: 10-03-2024

Aprobado: 15-03-2024

Anticipada: 31-03-2024

Publicado: 31-03-2024



### RESUMEN

**Introducción:** La displasia craneofrontonasal (DCFN), es un trastorno malformativo poco frecuente que afecta fundamentalmente los ojos, la nariz y la frente. De todos ellos, el hipertelorismo es el componente principal e invariable. Ocurre esporádicamente en la mayoría de los casos. En la literatura se han informado sólo unos pocos casos diagnosticados antes del nacimiento. **Objetivo:** Describir un caso diagnosticado prenatalmente de displasia craneofrontonasal ligada al cromosoma X. **Presentación de caso:** Gestante de 21 años con evaluación inicial de riesgo genético incrementado de enfermedad hereditaria por antecedente personal y familiar de DCFN. Con 24 semanas de embarazo se realiza ecografía en el Centro Provincial de Genética Médica de Mayabeque- Cuba, consulta de confirmaciones que describió anomalías faciales en feto femenino con hipertelorismo, puente nasal amplio y boca entreabierta mantenida durante todo el estudio. No se reportaron hendiduras faciales ni otros defectos asociados. Se ofreció asesoramiento genético. Atendiendo a los antecedentes obtenidos, la valoración del árbol genealógico confeccionado y los hallazgos ecográficos reportados se concluyó que podía corresponder con un feto afectado por DCFN. La pareja solicitó la terminación voluntaria del embarazo. La necropsia fetal confirmó el diagnóstico de DCFN. **Conclusiones:** Para realizar el diagnóstico prenatal de DCFN, el fenotipado ecográfico fetal, el análisis de la historia familiar y de los hallazgos anatomopatológicos son la clave de un asesoramiento genético personalizado que permita a la pareja la opción reproductiva que considere más apropiada.

**Palabras clave:** Displasia craneofrontonasal, Diagnóstico prenatal, Asesoramiento genético (Fuente: DeCS, BIREME)

### ABSTRACT

**Introduction:** Craniofrontonasal dysplasia (CFND) is a rare malformation disorder that primarily affects the eyes, nose and forehead. Of all of them, hypertelorism is the main and invariable component. It occurs sporadically in most cases. Only a few cases diagnosed before birth have been reported in the literature. **Objective:** To describe a prenatally diagnosed case of X-linked craniofrontonasal dysplasia. **Case presentation:** 21-year-old pregnant woman with initial evaluation of increased genetic risk of hereditary disease due to a personal and family history of CFND. At 24 weeks of pregnancy, an ultrasound was performed at the Provincial Center for Medical Genetics of Mayabeque - Cuba, a confirmation consultation that described facial anomalies in a female fetus with hypertelorism, a wide nasal bridge and a half-open mouth maintained throughout the study. No facial clefts or other associated defects were reported. Genetic counseling was offered. Based on the background information obtained, the assessment of the prepared family tree and the reported ultrasound findings, it was concluded that it could correspond to a fetus affected by CFND. The couple requested voluntary termination of the pregnancy. Fetal necropsy confirmed the diagnosis of CFND. **Conclusions:** To make the prenatal diagnosis of CFND, fetal ultrasound phenotyping, analysis of family history and anatomopathological findings are the key to personalized genetic counseling that allows the couple the reproductive option they consider most appropriate.

**Key words:** Craniofrontonasal dysplasia, Prenatal diagnosis, Genetic counseling (Source: MeSH NLM)

## INTRODUCCIÓN

La displasia craneofrontonasal (DCFN), es un trastorno malformativo poco frecuente que afecta fundamentalmente los ojos, la nariz y la frente. Se define por la presencia de dos o más de las siguientes dismorfias: hipertelorismo ocular verdadero, cráneo bífido oculto anterior recubierto solamente por piel (cranium occultum bifidum), ensanchamiento de la raíz nasal, hendidura medio facial que afecta la nariz, el labio superior y el paladar, hendidura unilateral o bilateral del ala nasal, falta de formación de la punta nasal y línea frontal del cabello en forma de V o pico de viuda. De todos ellos, el hipertelorismo es el componente principal e invariable. (1)

Ocasionalmente se han informado otras características como cambios oculares, discapacidad intelectual, anquilosis, labio hendido, apéndices cutáneos a nivel nasal, hipoacusia y agenesia del cuerpo caloso. (2)

Los aspectos genéticos de la displasia craneofrontonasal no están bien definidos. Estudios recientes la relacionan con mutaciones en genes homeobox ALX, que funcionan como factores de transcripción implicados en el desarrollo y migración de las células de la cresta neural. Puede manifestarse en formas sindrómicas o aisladas. Ocurre esporádicamente en la mayoría de los casos; sin embargo, se han informado casos con patrones de herencia autosómicos dominantes y ligados al cromosoma X, así como por microdelección 22q11.

Se ha sugerido que es un tipo de defecto del campo de desarrollo, resultado de la detención de la migración del epitelio olfatorio hacia la cápsula nasal entre la cuarta y sexta semana del desarrollo embriofetal. (1,3)

En la literatura se han informado sólo unos pocos casos diagnosticados antes del nacimiento. (1) Este artículo tiene el objetivo de presentar un caso diagnosticado prenatalmente de displasia craneofrontonasal ligada al cromosoma X.

## PRESENTACIÓN DE CASO

Gestante de 21 años con 24 semanas de embarazo, con evaluación inicial de riesgo genético incrementado de enfermedad hereditaria por antecedente personal y familiar (madre y abuela materna) de DCFN. En la historia familiar no hay otros afectados (**Figura 1**).

En ecografía realizada en área de salud se sospechó defecto en macizo facial, siendo evaluada en consulta de confirmaciones del Centro Provincial de Genética Médica de Mayabeque, Cuba. La ecografía fetal sistemática 2D describió anomalías faciales en feto femenino con hipertelorismo, diámetros interorbitarios internos para 28 semanas (por encima del 97 percentil), puente nasal amplio y boca entreabierta mantenida durante todo el estudio. No se reportaron hendiduras faciales ni otros defectos asociados (**Figura 2**).

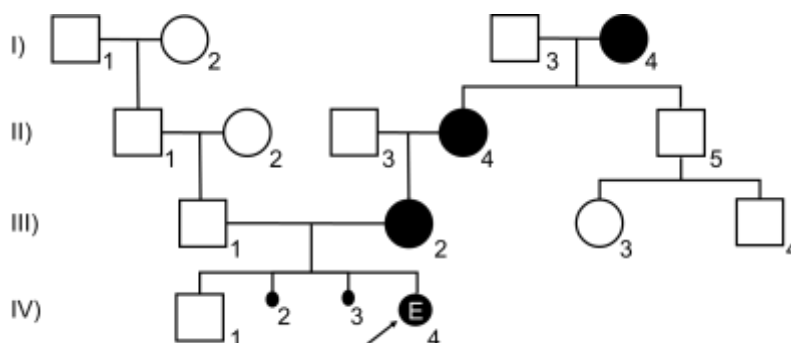
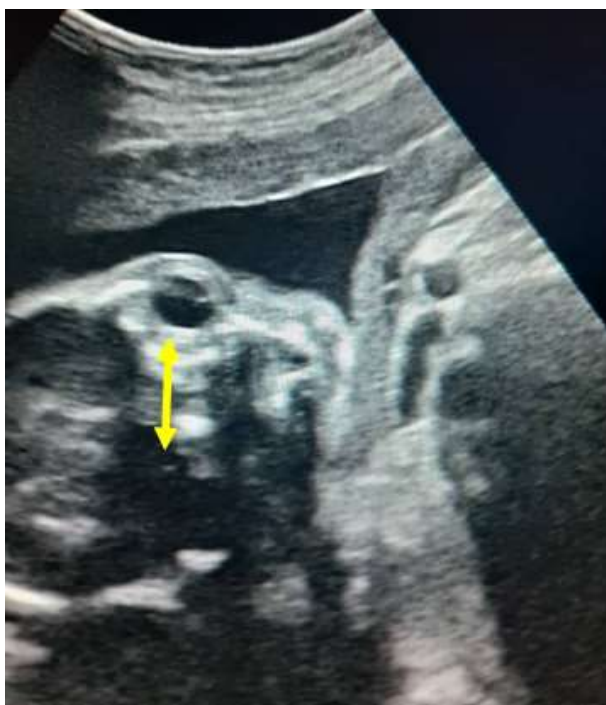

Figura 1. Árbol genealógico



*Nótese el hipertelorismo (flecha amarilla)*

### Figura 2. Hallazgos ecográficos

Se ofreció asesoramiento genético. Atendiendo a los antecedentes obtenidos, la valoración del árbol genealógico confeccionado y los hallazgos ecográficos reportados se concluyó que podía corresponder con un feto afectado por DCFN. La pareja solicitó la terminación voluntaria del embarazo. La interrupción se indujo con prostaglandinas intravaginales, obteniéndose feto femenino con malformaciones craneofaciales.

La necropsia fetal informó hipertelorismo, puente nasal amplio, ausencia de punta nasal, frenillo sublingual que se extiende hasta la punta de la lengua (anquiloglosia), nariz aplanada, con fosas nasales muy espaciadas entre sí, columela nasal corta, boca entreabierta, sindactilia de segundo – tercer dedo de miembro inferior izquierdo, por lo que se confirma el diagnóstico anatomopatológico de DCFN (Figura 3).

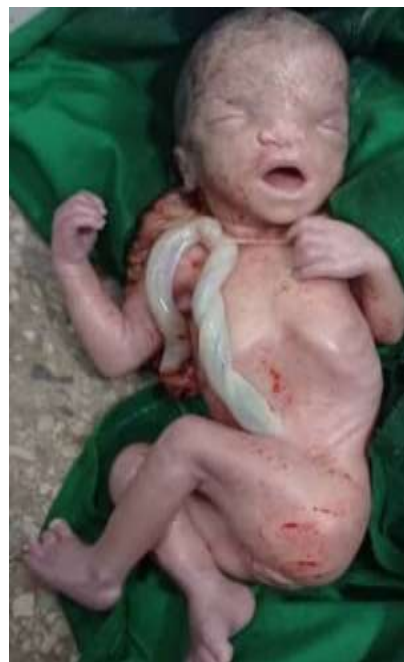### DISCUSIÓN

La DCFN es un cuadro malformativo poco frecuente que presenta variedad de fenotipos clínicos variables; no obstante, puede presentarse aislada o como parte de un síndrome genético. Se recomienda una búsqueda exhaustiva de malformaciones craneales y de las extremidades

para el diagnóstico diferencial. En el caso presentado, al examen anatomopatológico no se describieron otras malformaciones extracraneales por lo que se trató de una variante aislada, lo que avala el alcance de realizar una ecografía detallada de toda la anatomía fetal. (1,2)

Por lo general el diagnóstico es posnatal; sin embargo, un detallado estudio ecográfico del feto puede identificar un fenotipo sugerente. Los escasos reportes encontrados en la literatura con diagnóstico prenatal se han realizado en el segundo o tercer trimestre del embarazo. El caso más precozmente detectado fue con 15 semanas, tenía una combinación de defectos craneofaciales y extremidades correspondiendo a una variante sindrómica (disostosis frontonasal acromélica). (4)

La ecografía prenatal revela defectos fetales que suponen un reto diagnóstico para el ecografista y el genetista clínico. Los síntomas polimalformativos no siempre pueden asociarse con síndromes conocidos; a veces hay características externas que no se pueden ver debido a la posición y el tamaño del feto. (4)



*Nótese el hipertelorismo, puente nasal amplio, ausencia de punta nasal, nariz aplanada, con fosas nasales muy espaciadas entre sí, columela nasal corta, boca entreabierta, sindactilia de segundo – tercer dedo de miembro inferior izquierdo.*

### Figura 3. Feto con displasia craneofrontonasal

La evaluación ecográfica del feto debe ser sistemática, abordando cada órgano y sistemas de órganos, para detectar cualquier anomalía estructural concurrente, como se mencionó anteriormente. Fueron fundamentales para realizar el diagnóstico además del hipertelorismo y la malformación nasal, la sospecha de anquiloglosia por el hallazgo de mantener permanentemente la boca entreabierta sin protrusión de la lengua.

Algunos autores señalan que la resonancia magnética realizada en etapa prenatal puede ser útil para establecer el diagnóstico. (5)

En opinión de los autores, una historia familiar detallada, es un componente esencial de la evaluación integral de estos casos y puede proporcionar información importante para reducir el diagnóstico diferencial. En particular, la atención debe centrarse en antecedentes familiares de características dismórficas similares en la región craneofrontofacial, de ser posible examinar otros miembros afectados o en su defecto, evaluar informes médicos o fotografías que evidencien las manifestaciones clínicas anteriormente descritas. Finalmente, la confección de una amplia genealogía es esencial para comprender los posibles patrones de herencia de la enfermedad.

Un componente importante del fenotipado es la autopsia fetal, tal y como lo mostró el reporte realizado. Esta puede complementar otras pruebas de diagnóstico al confirmar la presencia de anomalías estructurales y otras características, así como al identificar defectos adicionales que no se reconocieron previamente en las imágenes prenatales. (6,7)

La estrategia de tratamiento de los casos con displasia craneofrontonasal no está bien establecida dada su baja prevalencia y variabilidad clínica. No obstante, se requiere cirugía craneofacial en múltiples etapas, en las que por lo general se obtienen malos resultados estéticos, con el consiguiente trauma psicológico para pacientes y familiares, fundamentalmente con impactos en la autoestima, de ahí que sea éticamente aceptado que se ofrezca en el asesoramiento genético la terminación voluntaria del embarazo. (8-10)

Se concluye que para realizar el diagnóstico prenatal de DCFN y establecer un posible patrón de

herencia, el fenotipado ecográfico fetal, el análisis de la historia familiar y de los hallazgos anatomopatológicos son clave; lo que garantiza un proceso de asesoramiento genético personalizado que permite a la pareja decidir por la opción reproductiva, que considere más apropiada.

## REFERENCIAS BIBLIOGRAFICAS

1. Esmer AÇ, Kalelioğlu I, Kayserili H, Yüksel A, Has R. Prenatal diagnosis of frontonasal dysplasia with anterior encephalocele. *J Turk Ger Gynecol Assoc.* 2013 Mar 1;14(1):50-2. doi: 10.5152/jtga.2013.12.
2. Lee SI, Lee SJ, Joo HS. Frontonasal dysplasia: A case report. *Arch Craniofac Surg.* 2019 Dec;20(6):397-400. doi: 10.7181/acfs.2019.00570.
3. Pini J, Kueper J, Hu YD, Kawasaki K, Yeung P, Tsimbal C, Yoon B, Carmichael N, Maas RL, Cotney J, Grinblat Y, Liao EC. ALX1-related frontonasal dysplasia results from defective neural crest cell development and migration. *EMBO Mol Med.* 2020 Oct 7;12(10):e12013. doi: 10.15252/emmm.202012013. Erratum in: *EMBO Mol Med.* 2022 Jul 7;14(7):e16289.
4. Martínez-Payo C, García-Santiago FA, Heath KE, Gavin E, Mansilla-Aparicio E. Prenatal Diagnosis of Acromelic Frontonasal Dysostosis. *Mol Syndromol.* 2021 Mar;12(1):41-45. doi: 10.1159/000512304.
5. Virupakshaiyah A, Teixeira SR, Sotardi S, Liu G, Agarwal S. Frontonasal Dysplasia: A Diagnostic Challenge with Fetal MRI in Twin Pregnancy. *Child Neurol Open.* 2023 Mar 6;10:2329048X231157147. doi: 10.1177/2329048X231157147.
6. Lourenço C, Godinho C, Marinho M, Melo M, Nogueira R, Valente F. Prenatal diagnosis of isolated frontonasal dysplasia: A case report. *J Clin Ultrasound.* 2021 Feb;49(2):145-148. doi: 10.1002/jcu.22861.
7. Peyronnet V, Anselem O, Loeuillet L, Roux N, Tsatsaris V. Diagnostic value of fetal autopsy after early termination of pregnancy for fetal anomalies. *PLoS One.* 2022 Oct 19;17(10):e0275674. doi: 10.1371/journal.pone.0275674.
8. Fujisawa K, Watanabe S, Kato M, Utsunomiya H, Watanabe A. Costochondral Grafting for Nasal Airway Reconstruction in an Infant With Frontonasal Dysplasia. *J Craniofac Surg.* 2019 Jan;30(1):200-201. doi: 10.1097/SCS.0000000000004914.
9. Ainz BY, Wolfe EM, Wolfe SA. Surgical Management of a Mild Case of Frontonasal Dysplasia: A Case Report and Review of Literature. *Cureus.* 2021 Jan 20;13(1):e12821. doi: 10.7759/cureus.12821.
10. Rüegg EM, Bartoli A, Rilliet B, Scolozzi P, Montandon D, Pittet-Cuénod B. Management of median and paramedian craniofacial clefts. *J Plast Reconstr Aesthet Surg.* 2019 Apr;72(4):676-684. doi: 10.1016/j.bjps.2019.01.001

### Contribuciones:

**Daniel Quintana Hernández:** Realizó la revisión bibliográfica, traducción de artículos, análisis y discusión de la información, redacción del documento, revisión, corrección y aprobación del manuscrito. **Yanisbell Fajardo Peña:** Realizó el análisis, discusión de la información, corrección y aprobación del manuscrito.